



Bro eller implantat

Gotfredsen, Klaus; Hosseini, Mandana; Øzhayat, Esben Boeskov; Isidor, Flemming

Published in:
Tandlaegebladet

Publication date:
2020

Document version
Også kaldet Forlagets PDF

Citation for published version (APA):
Gotfredsen, K., Hosseini, M., Øzhayat, E. B., & Isidor, F. (2020). Bro eller implantat. *Tandlaegebladet*, 124(5), 416-422. [1501]. <https://www.tandlaegebladet.dk/bro-eller-implantat>

ABSTRACT

Skal vi fremstille en tandunderstøttet bro eller en implantatunderstøttet erstatning, når en patient har behov for at få erstattet enkelte tænder? Her må vi som tandlæger vurdere den videnskabelige evidens, individuelle patientforhold og klinisk erfaring samt patienternes værdier og forventninger. Implantater har som udgangspunkt en dårligere prognose end tænder, men fordelene ved at indsætte implantater som erstatning for mistede tænder på sunde personer er, at nabotænderne skånes og brospændets længde reduceres. Overlevelsesprognosen for implantatunderstøttede rekonstruktioner synes lige så god som for tandunderstøttede broer, men frekvensen af komplikationer er imidlertid forholdsvis høj. Dog synes implantatunderstøttede ekstensionsbroer ikke at medføre samme øgning i antallet af komplikationer som set for tandunderstøttede ekstensionsbroer. Ætsbroer synes i mange tilfælde at være et udmærket behandlingsvalg, hvis en eller to tænder mangler. Selvom prognosen umiddelbart er dårligere for ætsbroer end konventionelle broer og implantatunderstøttede erstatninger, er indgrebet forholdsvis enkelt, økonomien begrænset og skaden, som opstår, hvis ætsbroen mistes, normalt mindre, end når det går galt med konventionelle broer og implantater.

EMNEORD

Fixed dental prostheses | implant-supported cantilevers | implant-supported fixed dental prostheses | resin-bonded bridges



Korrespondanceansvarlig førsteforfatter:

KLAUS GOTFREDSEN

klg@sund.ku.dk

Bro eller implantat

KLAUS GOTFREDSEN, professor, odont.dr., ph.d., Odontologisk Institut, Afdeling for Oral Rehabilitering, Det Sundhedsvidenskabelige Fakultet, Københavns Universitet

MANDANA HOSSEINI, adjunkt, Odontologisk Institut, Afdeling for Oral Rehabilitering, Det Sundhedsvidenskabelige Fakultet, Københavns Universitet

ESBEN BOESKOV ØZHAYAT, lektor, dr.odont., ph.d., Odontologisk Institut, Afdeling for Oral Rehabilitering, Det Sundhedsvidenskabelige Fakultet, Københavns Universitet

FLEMMING ISIDOR, professor, dr.odont., ph.d., Institut for Odontologi og Oral Sundhed, Sektion for Protetik, Health, Aarhus Universitet

► Accepteret til publikation den 21. oktober 2019

Tandlægebladet 2019:123:xxx-xxx

HOS PERSONER, der mangler få tænder, og hvor psykosociale eller æstetiske forhold gør, at tanden eller tænderne ønskes erstattet, og tandlægen også synes, der er indikation for erstatning, har vi en palette af protetiske valgmuligheder, som bør overvejes og vurderes for den enkelte patient. Formålet med denne oversigtsartikel er at vurdere evidensen for disse protetiske behandlinger med og uden implantater.

Hvis vi på basis af systematiske oversigtsartikler ser på succes af tanderstatningsbehandlinger, kan man fremkomme med nogle prognostiske tal på overlevelse og komplikationer (Tabel 1) (1-3). Sådanne tal skal tages med et vist forbehold, fordi de afhænger af inklusions- og eksklusionskriterier i meta-analysens studier, og fordi sådanne samlinger af gruppeundersøgelser under standardiserede forhold ikke kan overføres direkte til individniveau. Tallene giver et udtryk for den eksterne evidens for behandlingen. Tandlæger kan således finde individuelle kaser, som er bedst tjent med den behandling, som i meta-analysen har den dårligste prognose, fordi individuelle patientforhold kan variere meget. Et eksempel på dette kan være en patient, som mangler 22 (Fig. 1A). Knogleforholdene tillader ikke et implantat, patienten ønsker ikke ortodontisk behandling, og nabotænderne er så intakte, at en konventionel bro ville medføre for stort tab af sund tandsubstans. Da okklusions- og belastningsforholdene indikerer relativt svag kraftpåvirkning i regionen, udgiften til behandlingen er relativt lav, skaden på bro pillen ved løsning er lille og genbehandling

Overlevelsesestimater

Rekonstruktion	Materialer	Publikation	Estimer %	
			5 år	10 år
Konventionel bro	MK Glas-keramik Zirconia	Pjetursson et al. 2008	93,8	89,2
		Pjetursson et al. 2015	94,4	
		Pjetursson et al. 2015	89,1	
		Pjetursson et al. 2015	90,4	
Ekstensionsbro (tænder)	MK	Pjetursson et al. 2008	91,4	80,3
Ætsbro		Thoma et al. 2017	91,4	82,9
Implantatunderstøttet bro	MK Zirconia	Pjetursson et al. 2012	95,6	93,1
		Sailer et al. 2018	98,7	
		Sailer et al. 2018	93,0	
Implantatunderstøttet krone		Jung et al. 2012	97,2	95,2

Tabel 1. Summering af 5- og 10-års overlevelsesestimater fra metaanalyser.

Table 1. A summary of meta-analyses with 5 and 10 years survival rate estimates at prosthetic reconstructions.

forholdsvis enkel at håndtere, blev behandling med en ekstensionsætsbro i keramik valgt (Fig. 1B og C), selvom den har den dårligste prognose i meta-analyserne (Tabel 1) (4). Andre forhold spiller således en afgørende rolle i beslutningsprocessen. Indenfor Evidence Based Medicin omtales hyppigt triaden, hvor litteraturens evidens baseret på større gruppeundersøgelser bør kombineres med den individuelle kliniske erfaring og patientens værdier og forventninger. En succesfuld behandling opnås kun, hvis disse forenes. Det er således vigtigt, at patientens ønsker og forventninger klarlægges, så der er tale om en fælles beslutningstagen (5). Særligt indenfor protetikken er dette vigtigt, da vores behandlinger ofte er invasive og baseres på funktionsnedsættelser, der opleves af patienten (6).

Når det drejer sig om valget mellem tand- eller implantatunderstøttet protetik, skal tandlægen især være opmærksom på forhold listet i Tabel 2. Når valget står mellem bro og implantat, er tandstatus således væsentligt, og hvis to nabo-tænder til et mindre tandløst område i forvejen har behov for kronebehandling, vil det være logisk at vælge en bro-løsning. Der kan også være forhold, der kontraindicerer behandling med implantater, fx kontraindikation for oralkirurgiske indgreb som følge af alvorlig blødersygdom. Speciel opmærksomhed er der på patienter i strålebehandling i hoved-hals-regionen og patienter i højdosis antiresorptiv behandling, hvor implantatbehandling kun bør foretages i hospitalsregi. Der er også relativ kontraindikation for implantatindsættelse for patienter i behandling med immunsupprimerende medicin eller med sygdomme, som kan påvirke implantaternes langtidsprognose, fx diabetes og parodontitis, hvor det har vist sig helt essentielt at have styr på disse tilstande, inden en implantatbehandling iværksættes. Der kan være anatomiske forhold og knogleforhold, der påvirker beslutningsprocessen, ligesom alder, rygning, okklusionsforhold og mundhygiejneniveauet har betydning. ▶

Ætsbroen

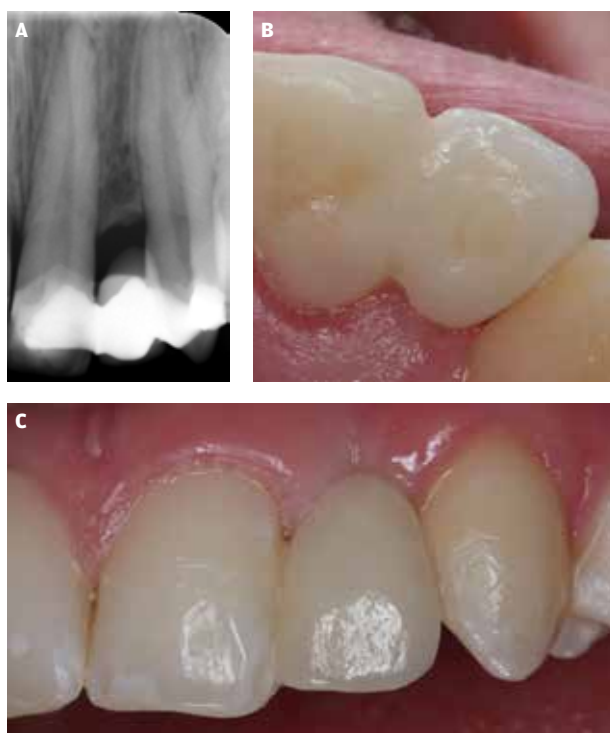

Fig. 1. A. En løs ætsbro i regio 22 med insufficient knoglevolumen for implantatindsættelse. **B** og **C.** En 2-leads keramisk (lithium-disilikat) ætsbro som erstatning for 22 med 12 som bropille set palatinalt (**B**) og facialt fra (**C**).

Fig. 1. A. A debonded resin-bonded bridge in regio 22 with insufficient bone volume for implant placement. **B** and **C.** A 2-unit all-ceramic (lithium-disilicate) resin-bonded bridge replacing 22 using 12 as abutment tooth shown orally (**B**) and buccal (**C**).

Individuelle hensyn

Medicinsk anamnese
Individuel anamnese herunder ønsker og forventninger
Knogleforhold (knoglevolumen)
Tandstatus
Parodontal status
Æstetik
Okklusions- og belastningsforhold
Økonomi

Tabel 2. Individuelle forhold, der påvirker tanderstatningsvalg.

Table 2. Individual aspect influencing the choice of prosthetic reconstruction.

ER IMPLANTATER BEDRE END TÆNDER TIL AT UNDERSTØTTE FASTE TANDERSTATNINGER?

Ganske mange patienter og måske også enkelte af vore kollegaer har en opfattelse af, at implantater kan løse de fleste tandproblemer. Det er måske ikke så underligt, da patienter typisk opsøger internettet og ser æstetisk fine rekonstruktioner opbygget på implantater. Tandlæger ser også mange flotte tanderstatninger understøttet af implantater på kongresser, møder og i deres uddannelse. Implantologien har således fokuseret meget på æstetiske løsninger og overlevelsesserater, mens vi har været mere tilbøjelige til at omtale komplikationer efter præparation af tænder, selvom tænder i sig selv har en betydeligt bedre langtidsprognose end implantater (7). Det er hyppigt meget nydelige resultater med implantatunderstøttet protetik, som fremvises på kongresser og på internettet, men erfarne tandlæger ved også, at "træerne ikke vokser ind i himlen", og at implantatbehandlinger kan være forbundet med endog mange biologiske, tekniske og æstetiske komplikationer. Således rapporterede Pjetursson (8) i en meta-analyse, at selvom den estimerede overlevelsesserate for implantatunderstøttede broer var 95,6 % efter fem år og 93,1 % efter 10 år, så var kun 66,4 % af patienterne fri for komplikationer indenfor fem år. Dvs. 1/3 af patienterne havde en teknisk eller biologisk komplikation inden for fem år (8). En af de komplikationer, som de fleste tandlæger frygter, er peri-implantitis. Der har været stor diskussion om prævalensen af peri-implantitis bl.a. som følge af forskellige definitioner (9). Den europæiske konsensuskonference slog på basis af en systematisk litteraturgennemgang fast, at prævalensen af peri-implantitis over en 5-10-årig periode er 10 % på implantatniveau og 20 % på patientniveau (10). Disse tal har dog været ivrigt debatteret, og såvel højere som især lavere prævalenser er rapporteret (11,12). Et konsensumøde i Rom indikerede endvidere, at det marginale knogletab registreret omkring implantater også kunne være fremkaldt af en fremmedlegemereaktion (11). Da en af de væsentligste faktorer for udviklingen af peri-implantitis har været parodontitis,

har et dogme været, at patienter burde få ekstraheret kompromitterede tænder for at nedsætte risikoen for peri-implantitis. Fransson og medarbejdere viste dog i et ganske omfattende svensk studie, der inkluderede både tandløse og delvist tandløse patienter, at de tandløse patienter, der havde fået faste implantatunderstøttede broer, havde mere knogletab og peri-implantitis end de delvist tandløse med implantatunderstøttede rekonstruktioner (13). Det samme patientmateriale blev dog også fulgt af en anden forskergruppe, som for begge grupper fandt færre komplikationer (14). Uanset dette syntes progressionen af peri-implantitis at være hurtigere end parodontitis (15). Hertil kommer de tekniske komplikationer ved implantatrekonstruktioner, fx skrueløsninger og tab af retention samt fraktur af implantat, abutment, skruer, metal eller keramik, som bestemt ikke er ubetydelige (8). Set fra patientens perspektiv er der naturligvis oplagte forskelle såsom operation versus præparation, som patienten skal informeres om og forholde sig til. Ser vi på den patientrapporterede effekt af de to behandlinger, er der dog intet, der tyder på, at patienterne overordnet set har mere glæde af implantater end broer; begge behandlinger giver en udmærket funktionsforbedring (16). Hver patient har særlige karakteristika, der kan afgøre valget.

Der er således intet, der tyder på, at implantater er bedre end tænder, når vi skal udføre tanderstatninger. Det forudsætter naturligvis, at sammenligningen foretages med endodontisk og parodontalt sunde tænder. Hvis dette ikke er tilfældet, skal man naturligvis overveje, hvorvidt de endodontisk eller parodontalt inficerede tænder kan behandles, eller patienten ville være bedre tjent med at få dem ekstraheret. Hvorvidt det er bedst at genbehandle en tand med periapikalt patologiske forandringer og/eller symptomer eller erstatte den med et implantat, bør vurderes i det enkelte tilfælde, men der er netop publiceret et randomiseret klinisk studie, der stillede spørgsmålet og fandt, at såvel endodontisk genbehandling som erstatning med implantatunderstøttet krone havde en god treårsprognose. Blødtvævsæstetik og tidsforløb var bedst for den endodontiske behandling, mens stoletiden kun var den halve og udgiften for patienten signifikant højere for implantatbehandlingen (17). Selvom undersøgelsens styrke var meget lav og en treårig opfølgning er kort, er scenariet interessant, når behandlingsstrategi vælges.

I det følgende forudsættes behandlingsplanen at være igangsat, således at behandlingskrævende tænder er behandlet endodontisk og parodontalt, herunder tænder ekstraheret, som var irrationelle at behandle.

ENKELT MANGLENDE TAND ANTERIORT I OVERKÆBEN

Hvis nabotænder er forholdsvis intakte, og der ikke er kontraindikationer for implantatbehandling, herunder utilstrækkeligt knoglevolumen, vil førstevalget hyppigst være en implantatunderstøttet enkelttandskrone. Behandlingen har hos personer med velbehandlede tandsæt en rigtig god prognose (Tabel 1). Hertil kommer, at tandlægen under de operative procedurer ofte har mulighed for at tilpasse mucosa omkring implantatet og skabe gunstige forhold for en æstetisk tilfredsstillende erstatning. Teknisk er der også bedre muligheder for fremstilling

Implantatunderstøttet helkeramisk krone

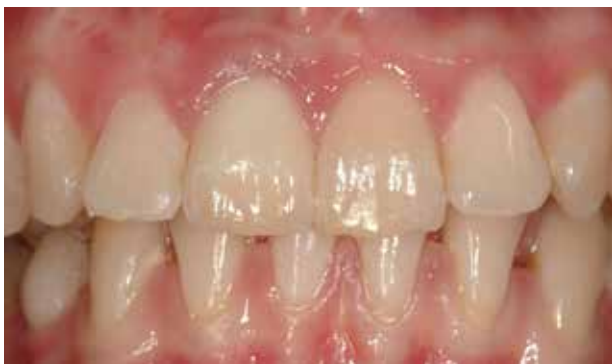

Fig. 2. En patient har mistet 11, og begge nabo-tænder er intakte. Erstatning med en implantat-understøttet enkelttandskrone regio 11 er førstevalget.

Fig. 2. A patient has lost 11 and both adjacent teeth are intact. Replacement with an implant-supported crown region 11 is the first treatment option.

af en implantatunderstøttet krone med god æstetik i forhold til en konventionel fortandsbro (Fig. 2). Ætsbroer kan dog være en udmærket alternativ løsning, hvis belastningen vurderes at være lav, fx hvis en lateral incisiv skal erstattes. Overvejelsen kan i sådanne tilfælde være, om ætsbroen skal have en eller to vinger (Fig. 1). Hvis den ene nabo-tand er forsynet med en krone, kan en toleds ekstensionsbro være en oplagt mulighed i områder med svag eller ingen belastning. Alle de nævnte behandlinger synes i dag at have tilstrækkelig dokumentation til, at de kan accepteres, og individuelle forhold vil afgøre valget (Tabel 2).

ENKELT MANGLENDE TAND ANTERIORT I UNDERKÆBEN

Underkæbens front er en region, hvor implantatbehandling kan være meget vanskelig. En væsentlig årsag til dette er de begrænsede pladsforhold, tændernes form og den hyppigt meget småle *pars alveolaris* dækket med en tynd mucosa. Knoglegenopbygning og mucosatransplantation er naturligvis ligesom i overkæben en mulighed, men det bliver ofte en ganske omfattende behandling af en region, der traditionelt har lavere prioritet end overkæbens front. Konventionelle broer har også altid givet store udfordringer i underkæbefronten, idet præparation af gracile underkæbeincisiver repræsenterer en væsentlig risiko for devitalisering af den præparerede tand. Under forudsætning af at nabo-tænderne ikke er mobile, vil en ætsbro derfor hyppigt være førstevalget, og hvis en bro-pille er mobil, bør man typisk eksterne med en yderligere vinge til en ikke mobil bro-pille. Det har ikke de store økonomiske konsekvenser med en ekstra vinge. En anden fordel i underkæbens front er pladsforholdene, som for patienter med normal okklusion er meget bedre end i overkæbefronten, hvor vi hyppigt kan have udfordringer med tilstrækkelig plads til dimensionering af vingen som følge af patientens okklusion. Dette er givetvis også en af årsagerne til, at vi i lighed med andre behandlingsenheder har haft udmærkede erfaringer med ætsbroer i underkæbefronten (Fig 3). Prognosen er ifølge

klinisk perspektiv

Efter tab af en eller få tænder skal vi vælge en tanderstatning, som er underbygget af videnskabelig evidens, er passende til de kliniske forhold og tilfredsstillende patientens behov. Hyppigt står valget mellem en konventionel bro eller en implantatunderstøttet erstatning. I dag foreligger imidlertid undersøgelser, der viser så gode resultater med ætsbroer, at denne behandling også bør overvejes i regioner med begrænset belastning.

metaanalyser god (4), og det er en forholdsvis enkel og billig behandling. Den største ulempe er nok, at mange dentallaboratorier ikke har de store erfaringer med ætsbrofremstilling, og specielt ved de metalliske ætsbroer har vi udfordringer med at opnå en tilfredsstillende æstetik (Fig. 3).

TAB AF TO NABOTÆNDER ANTERIORT

Forskellige undersøgelser har angivet, at specielt opretholdelse af marginalt knogleniveau omkring implantater forudsætter, at forskellige "biologiske afstande" bliver overholdt. Det drejer sig om 1,5-2 mm mellem implantat og nabo-tænder og 3 mm imellem implantater (18,19). Disse afstande kan være vanskelige at opnå, hvis to nabo-tænder er mistet anterior. Derfor har enkelte *caseserie*-studier vist, at et implantat med en ekstension kan være en udmærket løsning anterior, hvor belastningerne er små (20,21). De to undersøgelser angav meget få biologiske og tekniske komplikationer inden for de første tre år for de anterior placerede ekstensioner. Vi har tilsvarende observationer for toleds implantatunderstøttede broer, som vi har fremstillet for Regionstandplejen på Tandlægeskolen i København (22) (Fig. 4). Spørgsmålet er, hvor store belastninger konceptet tillader? I en engelsk undersøgelse, hvor tilsvarende toleds ekstensionsbroer var anvendt i præmolarregionen, fandt de tekniske komplikationer i form af skrueløsninger i 14 % af patienttilfældene efter tre års observation (23). Dette illustrerer, at vur- ▶

Tandunderstøttet ekstensionsbro

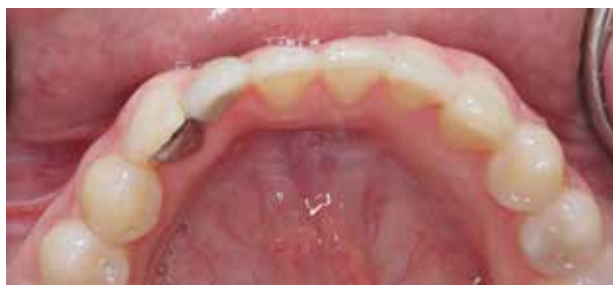

Fig. 3. Ætsbro med en vinge i CoCr erstattende 42.

Fig. 3. Resin-bonded 2-unit bridge in CoCr replacing 42.

Implantatunderstøttet ekstensionsbro

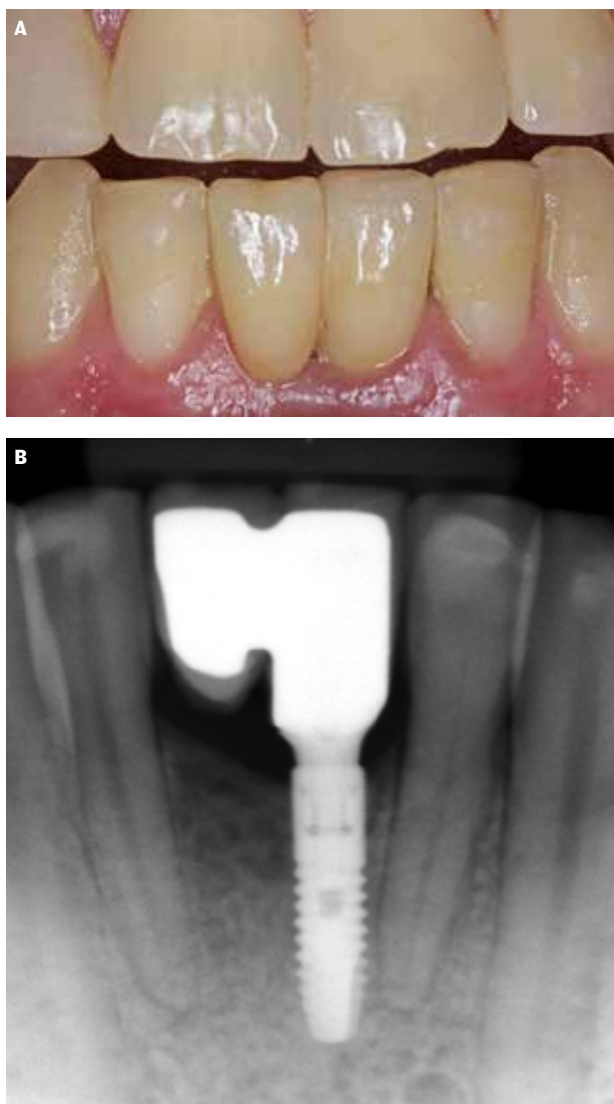


Fig. 4. A. En 2-leads implantatunderstøttet bro med implantat i regio 31. **B.** Røntgenbillede af 2-leads ekstensionsbro understøttet af et implantat regio 31.

Fig. 4. A. A 2-unit implant-supported cantilever FDP with implant in the region of 31. **B.** X-ray of a 2-unit implant-supported cantilever FDP with implant region 31.

deringen af belastningsforholdene er afgørende for frekvensen af tekniske komplikationer for toleds broer understøttet af et implantat. Et andet spørgsmål, som vi ikke kan finde svar på i litteraturen, er, om to mistede nabotænder i underkæbefronten erstattes bedre med en ætsbro end med en toleds implantatunderstøttet bro. Ætsbroen vil hyppigt være at foretrække ud fra knogle og andre parodontale forhold samt økonomi, mens en toleds implantatunderstøttet bro normalt vil have fordele æstetisk og prognostisk (Tabel 1, 2). Hertil kommer så en individuel vurdering af tandstatus, okklusions- og belastningsforhold

samt medicinske og individuelle patientrapporterede forhold, som kan ”trække” i begge retninger (Tabel 2).

ENKELTTANDSTAB I POSTERIORE REGIONER

I kindtandsregionen vil tab af præmolarer af såvel æstetisk som funktionelle årsager føre til et ønske om erstatning for mange patienter. Specielt en enlig manglende 1.-præmolar i overkæben er en hyppig indikation for et implantat. Dette hænger sammen med, at de fleste personer har forholdsvis god knoglevolumen og ingen kritiske anatomiske strukturer i denne region, hvilket betyder, at implantater i de fleste tilfælde kan indsættes uden større knogleopbygninger. I tilfælde af at begge nabotænder har behov for en erstatning, vil en konventionel bro dog være førstevalget. Hvis der er mindre restaureringer i hjørnetand og 2.-præmolar, og patienten har begrænset økonomi, kan en ætsbro være et godt valg. Det kræver dog, at tandlægen kan finde god retention i begge bropiller. Hvis kun den ene bropille præpareres til god retention, vil risikoen for løsning på den anden bropille være stor, idet belastning på det ene broanker vil medføre træk i modstående broanker. Hvor meget retention der er behov for, må bedømmes i det enkelte tilfælde; men som udgangspunkt skal der være primær stabilitet af broankeret på hver af de præparerede tænder, dvs. at en præparation sv.t. en lille okklusalstøtte vil være insufficient og dermed bedre helt at undlade støtten.

Hvis tandtabet er længere posteriort, påvirker anatomiske strukturer muligheden for implantatindsættelse. I overkæben kan det være sinus maxillaris og i underkæben nervus alveolaris inferior samt for nogle personer en kraftig lingval konkavitet. I dag har mange kirurgiske opbygningsteknikker bl.a. sinusløftteknikker vist stor forudsigelighed (24); men det betyder øgede udgifter i forbindelse med behandlingen, hvorved en konventionel brobehandling i mange tilfælde vil være et godt alternativ, hvis der både er en tand mesialt og distalt for den mistede tand.

MULTIPLE TANDTAB POSTERIORT

Implantatbehandling vil i mange tilfælde være at foretrække, hvis der er mistet flere tænder posteriort, selvom de samme anatomiske overvejelser som skitseret ovenfor skal inddrages i beslutningsprocessen. Brospandet eller ponticområdet vil i sagens natur blive reduceret ved anvendelse af implantater. Fx vil tre mistede tænder erstattet med en treleddet implantatunderstøttet bro skulle sammenlignes med en femleddet konventionel bro. Stresskoncentrationen ved belastning af en femleddet bro vil alt andet lige blive langt større end ved en treleddet bro. Selvom der ikke foreligger studier, der har udført sammenligninger af netop de to behandlingsmodaliteter, vil man deduktivt forvente flere komplikationer ved femleddsbroyen. En anden faktor, som dog skal vurderes inden indsættelse af implantater, er mængden af tilbageværende knogle i de tandløse områder. Når flere nabotænder er mistet, er tabet af knogle specielt facialt vanligvis stort, da det er nabotænderne, der har størst betydning for at fastholde knoglevæv i en region (25). Selvom mængden af mistet facial knogle kan variere meget imellem personer, vil flere mistede nabotænder normalt føre til en reduktion af tandbuens perimenter, hvilket

betyder, at der normalt ikke er plads til at erstatte alle de tænder, der er mistet med implantater, hvis de biologiske afstande skal overholdes. Hvis belastningsforholdene tillader det, er en tendens til at reducere antallet af indsatte implantater. Hvis en patient således mangler tre eller fire tænder, vil det som udgangspunkt være tilstrækkeligt at placere to standard diameter-implantater. Principielt er det mest hensigtsmæssigt, at bropper afstøtter broen mesialt og distalt, men for implantatunderstøttede broer er der rapporteret gode resultater ved anvendelse af ekstensioner. Således viste en større meta-analyse, at antallet af biologiske og tekniske komplikationer ved ekstensionsbroer ikke var større end, hvad historien har vist for implantatunderstøttede broer uden ekstensioner (26). Endvidere fandt man i en nylig systematisk review og meta-analyse heller ikke forskel i overlevelsen af implantatunderstøttede broer med og uden ekstensionsled (27). Med den baggrund lader vi derfor hyppigt knogleforholdene, anatomiske strukturer og æstetikken være afgørende for, hvor implantater placeres, når flere tænder skal erstattes. Specielt anvendelse af mesiale ekstensioner kan være gunstigt æstetisk, da det normalt er vanskeligere at få æstetisk gode mucosaforhold omkring implantatunderstøttede rekonstruktioner end en pontic i områder med sparsom plads. Det bør dog bemærkes, at ovenstående systematiske review var baseret på femårsresultater. En nyligt publiceret undersøgelse med 20-års opfølgning fandt 17 (11,5 %) frakturerede implantater, hvoraf de ni var i ekstensionsled i præmolar/molar-regionen (28).

I tilfælde hvor der ikke er tænder distalt for det tandløse område, dvs. en friende-situation, vil implantatunderstøttede broer næsten altid være at foretrække på velbehandlede pa-

tienter frem for ekstensionsbroer understøttet af tænder. En del undersøgelser har vist, at tandunderstøttede broer med ekstensioner har betydeligt flere tekniske og biologiske komplikationer end konstruktioner uden ekstensioner og jo flere ekstensioner desto flere komplikationer (29). Dette medfører, at tandtab distalt for hjørnetand eller 1.-præmolar hyppigt vil blive et spørgsmål om implantatbehandling med fastsiddende broer versus aftagelig protese.

KONKLUSIONER

Implantater har en dårligere prognose end tænder, men fordelene ved at indsætte implantater som erstatning for mistede tænder på sunde personer er, at nabotænder skånes, brospandets længde reduceres eller ekstensioner undgås. Overlevelsesprognosen for implantatunderstøttede rekonstruktioner synes lige så god som for tandunderstøttede broer, og implantatunderstøttede ekstensionsbroer synes indenfor fem år ikke at medføre den samme øgning i antallet af komplikationer som set for tandunderstøttede ekstensionsbroer. Ætsbroer synes i mange tilfælde at være et udmærket behandlingsvalg, og selvom prognosen umiddelbart er dårligere for ætsbroer end konventionelle broer og implantatunderstøttede erstatninger, er skaden som opstår, hvis ætsbroen mistes, normalt mindre, end når det går galt med konventionelle broer og implantater.

TAK

Regionstandplejen takkes for de viste casus, der er udført af specialtandlægerne på Afdelingen for Tand-Mund-Kæbekirurgi, Rigshospitalet, og tandlæger fra Specialklinikken i Oral Rehabilitering på Tandlægeskolen. ♦

ABSTRACT (ENGLISH)

TEETH-SUPPORTED OR IMPLANT-SUPPORTED FIXED DENTAL PROTHESES

Do you prefer an implant-supported fixed dental prosthesis or a fixed dental prosthesis supported by teeth when only a few teeth are missing? We have to evaluate the scientific evidence, clinical experience and the individual patient. While the prognosis is better if the prosthesis is supported by neighbouring teeth, using an implant for support has the advantage that invasive treatment on adjacent teeth is unnecessary. Further, the survival rate of implant-supported reconstructions is comparable with tooth-supported reconstructions, and recent studies indicate that the use of cantilevers are a more reliable

treatment modality when supported by implants instead of teeth. However, the prevalence of complications at implants is relatively high and no successful treatment modality is yet documented for peri-implantitis.

Although the prognoses of resin-bonded bridges are less good than for conventional Fixed Dental Protheses (FDPs) and implant-supported FDPs, it is a useful treatment modality in many cases because the treatment is relatively simple, limited invasive, quite cost-effective and the damage after a failure is normally less than after conventional and implant-supported reconstructions.

LITTERATUR

- Sailer I, Strassling M, Valente NA et al. A systematic review of the survival and complication rates of zirconia-ceramic and metal-ceramic multiple-unit fixed dental prostheses. *Clin Oral Implants Res* 2018;29 (Supp 16):184-98.
- Pjetursson BE, Lang NP. Prosthetic treatment planning on the basis of scientific evidence. *J Oral Rehabil* 2008;35 (Supp 1):72-9.
- Pjetursson BE, Sailer I, Makarov NA et al. All-ceramic or metal-ceramic tooth-supported fixed dental prostheses (FDPs)? A systematic review of the survival and complication rates. Part II: Multiple-unit FDPs. *Dent Mater* 2015;31:624-39.
- Thoma DS, Sailer I, Ioannidis A et al. A systematic review of the survival and complication rates of resin-bonded fixed dental prostheses after a mean observation period of at least 5 years. *Clin Oral Implants Res* 2017;28:1421-32.
- Charles C, Gafni A, Whelan T. Shared decision-making in the medical encounter: what does it mean? (or it takes at least two to tango). *Social Sci Med* 1997;44:681-92.
- Gotfredsen K, Walls AW. What dentition assures oral function? *Clin Oral Implants Res* 2007;18 (Supp 3):34-45.
- Tomasi C, Wennström JL, Berglundh T. Longevity of teeth and implants – a systematic review. *J Oral Rehabil* 2008;35 (Supp 1):23-32.
- Pjetursson BE, Thoma D, Jung R et al. A systematic review of the survival and complication rates of implant-supported fixed dental prostheses (FDPs) after a mean observation period of at least 5 years. *Clin Oral Implants Res* 2012;23 (Supp 6):22-38.
- Berglundh T, Armitage G, Araujo MG et al. Peri-implant diseases and conditions: Consensus report of workgroup 4 of the 2017 World Workshop on the Assification of Periodontal and Peri-Implant Diseases and Conditions. *J Periodontol* 2018;89 (Supp 1):S313-8.
- Klinge B, Meyle J, Working Group 2. Peri-implant tissue destruction. The Third EAO Consensus Conference 2012. *Clin Oral Implants Res* 2012;23 (Supp 6):108-10.
- Albrektsson T, Canullo L, Cochran D et al. "Peri-Implantitis": A Complication of a Foreign Body or a Man-Made "Disease". Facts and Fiction. *Clin Implant Dent Relat Res* 2016;18:840-9.
- Albrektsson T, Buser D, Sennerby L. Crestal bone loss and oral implants. *Clin Implant Dent Relat Res* 2012;14:783-91.
- Fransson C, Lekholm U, Jemt T et al. Prevalence of subjects with progressive bone loss at implants. *Clin Oral Implants Res* 2005;16:440-6.
- Jemt T, Sunden Pikner S, Gröndahl K. Changes of Marginal Bone Level in Patients with "Progressive Bone Loss" at Branemark System(R) Implants: A Radiographic Follow-Up Study over an Average of 9 Years. *Clin Implant Dent Relat Res* 2015;17:619-28.
- Schwarz F, Derks J, Monje A et al. Peri-implantitis. *J Periodontol* 2018;45 (Supp 20):S246-66.
- Reissmann DR, Dard M, Lamprecht R et al. Oral health-related quality of life in subjects with implant-supported prostheses: A systematic review. *J Dent* 2017;65:22-40.
- Esposito M, Trullenque-Eriksson A, Tallarico M. Endodontic retreatment versus dental implants of teeth with an uncertain endodontic prognosis: 3-year results from a randomised controlled trial. *Eur J Oral Implantol* 2018;11:423-38.
- Ramanauskaitė A, Rocuzzo A, Schwarz F. A systematic review on the influence of the horizontal distance between two adjacent implants inserted in the anterior maxilla on the inter-implant mucosa fill. *Clin Oral Implants Res* 2018;29 (Supp 15):62-70.
- Tarnow DP, Cho SC, Wallace SS. The effect of inter-implant distance on the height of inter-implant bone crest. *J Periodontol* 2000;71:546-9.
- Tymstra N, Raghoobar GM, Vissink A et al. Treatment outcome of two adjacent implant crowns with different implant platform designs in the aesthetic zone: a 1-year randomized clinical trial. *J Clin Periodontol* 2011;38:74-85.
- Wu MJ, Wang XJ, Zou LD et al. Evaluation of the therapeutic efficiency of mandibular anterior implant-supported fixed bridges with cantilevers. *Chinese Med J* 2013;126:4665-9.
- Rocuzzo A, Storgaard Jensen S, Worsaa N et al. Implant-supported two-unit cantilevers compared to single crowns on adjacent implants. A comparative retrospective case series. *J Prosthodont* 2019; in press.
- Palmer RM, Howe LC, Palmer PJ et al. A prospective clinical trial of single Astra Tech 4.0 or 5.0 diameter implants used to support two-unit cantilever bridges: results after 3 years. *Clin Oral Implants Res* 2012;23:35-40.
- Raghoobar GM, Onclin P, Boven GC et al. Long-term effectiveness of maxillary sinus floor augmentation: A systematic review and meta-analysis. *J Clin Periodontol* 2019;46 (Supp 21):307-18.
- Chappuis V, Araujo MG, Buser D. Clinical relevance of dimensional bone and soft tissue alterations post-extraction in esthetic sites. *Periodontol* 2000 2017;73:73-83.
- Romeo E, Storelli S. Systematic review of the survival rate and the biological, technical, and aesthetic complications of fixed dental prostheses with cantilevers on implants reported in longitudinal studies with a mean of 5 years follow-up. *Clin Oral Implants Res* 2012;23 (Supp 6):39-49.
- Freitas da Silva EV, Dos Santos DM, Sonogo MV et al. Does the presence of a cantilever influence the survival and success of partial implant-supported dental prostheses? Systematic review and meta-analysis. *Int J Oral Maxillofac Implants* 2018;33:815-23.
- Donati M, Ekestubbe A, Lindhe J et al. Marginal bone loss at implants with different surface characteristics – A 20-year follow-up of a randomized controlled clinical trial. *Clin Oral Implants Res* 2018;29:480-7.
- Randow K, Glantz PO. On cantilever loading of vital and non-vital teeth. An experimental clinical study. *Acta Odontol Scand* 1986;44:271-7.