



Københavns Universitet



Keramik i udfordrende kliniske situationer

Moeslund, Mette; Gotfredsen, Klaus

Published in:
Tandlaegebladet

Publication date:
2019

Document version
Også kaldet Forlagets PDF

Citation for published version (APA):
Moeslund, M., & Gotfredsen, K. (2019). Keramik i udfordrende kliniske situationer. *Tandlaegebladet*, 123(2), 120-127. [1463].

ABSTRACT

På Specialklinikken i Oral Rehabilitering på Tandlægeskolen i København foretages tandrehabilitering af patienter med forskellige udviklings- og mineraliseringsforstyrrelser. Inden patienterne kommer på vores afdeling, har de typisk gennemgået ganske meget tandbehandling i børnetandplejen, og der er blevet udarbejdet langsigtede behandlingsplaner for de unge patienter. Kravene til de restaurative behandlinger er, at de er langtidsholdbare og æstetisk tilfredsstillende for patienterne. Hvor langt kan vi gå med anvendelse af nye keramiske materialer, og hvor meget dokumentation skal kræves, førend de kan anvendes på unge patienter, hvor æstetikken og de psykologiske aspekter af tandbehandlingen fylder meget for de fleste af patienterne? Dette gennemgås ved anvendelse af tre kaser med forskellige kliniske udfordringer.

EMNEORD Amelogenesis imperfecta | ceramics | hypodontia
| oligodontia | prosthodontics



Henvendelse til førsteforfatter:
METTE MOESLUND
mmoe@sund.ku.dk

Keramik i udfordrende kliniske situationer

METTE MOESLUND, klinisk lærer, tandlæge, Odontologisk Institut, Afdeling for Oral Rehabilitering, Tandlægeskolen, Det Sundhedsvidenskabelige Fakultet, Københavns Universitet, Danmark

KLAUS GOTFREDSSEN, professor, odont.dr. et lic.odont., Odontologisk Institut, Afdeling for Oral Rehabilitering, Tandlægeskolen, Det Sundhedsvidenskabelige Fakultet, Københavns Universitet, Danmark

► Accepteret til publikation den 1. juli 2018

Tandlægebladet 2019;123:120-7

E **NAF DE STORE UDFORDRINGER** i restaurativ tandbehandling er rehabilitering af den unge patient med kompromitterede dentale funktioner inkluderende mastikatoriske, okklusionsstabiliserende, psykosociale og æstetiske funktioner. Målet for patienter med dentale udviklingsforstyrrelser er holdbare restaureringer med optimal æstetik ved anvendelse af de mindst invasive, restaurative præparationsteknikker.

Forskellige genetiske sygdomme og syndromer påvirker dannelsen af tænder. Amelogenesis imperfecta (AI) påvirker dannelsen af emaljen, hvorimod dentinogenesis imperfecta (DI) primært påvirker dannelsen af dentin, og for begge tilstande er der observeret forstyrrelser i dannelse af emalje-dentin-forbindelsen. Andre arvelige tilstande resulterer i hypodonti, hvor enkelte tænder ikke er dannet, eller oligodonti, hvor mere end seks tænder ikke er anlagt. Der er forskellige kliniske udfordringer afhængigt af diagnose, graden af udviklingsforstyrrelse og patientens psykologiske reaktioner på tanddannelsesforstyrrelsen.

AMELOGENESIS IMPERFECTA (AI)

AI kan klassificeres baseret på fænotypen, og de restaurative udfordringer kan variere betydeligt afhængigt af denne samt de psykologiske reaktioner hos den enkelte patient (Tabel 1). Tænderne kan være meget følsomme overfor kulde og varmpåvirkninger specielt ved den hypomineraliserede og den hypomaturerede form af AI (1). Denne tandhypersensitivitet påvirker ikke kun patientens dagligdag, men også behandlingsmulighederne, og det er hyppigt nødvendigt ganske tidligt at behandle tænderne med resin og komposit plast for at reducere

følsomheden af de enkelte tænder. Hypersensitiviteten kan også resultere i dårlig oral hygiejne med forøget risiko for caries og gingivitis. En ru og irregulær emaljeoverflade forøger teoretisk set også biofilmstagnationen på tandoverfladerne.

Disse ujævnheder af emaljeoverfladen samtidigt med misfarvning af tænderne er ofte det første tydelige tegn på AI, og misfarvningerne kan variere meget fra gullig til gullig/brun afhængigt af emaljetykkelse, emaljemineraliseringsdefekter og graden af translucens. Tændernes udseende kan påvirke de unge patienter betydeligt, hvorfor det er væsentligt, at tandlægen forsøger at afhjælpe dette tidligt. En reduceret emaljebinding af resin og kompositte materialer er imidlertid blevet beskrevet og forklaret med et højere proteinindhold og ændret ætsrelief af AI-emalje sammenlignet med normal emalje (2). Endvidere synes det lavere mineralindhold i flere fænotyper af AI at påvirke bindingsstyrken af resin og dermed også af flere plast-cementer (3).

Den tynde eller manglende emalje resulterer også hyppigt i mindre afstand mellem tænderne. Dette vanskeliggør præparation af tænderne for kroner og kræver, at de kroner, som fremstilles, kun består af et ganske tyndt lag materiale. Den korte afstand mellem tænderne vanskeliggør også aftryksprocedurer og øger risikoen for skader på såvel de præparerede tænder som nabotænder (4). Dette kan også resultere i underkonturerede præparationer og overkonturerede kroner. Den mest frygtede komplikation er normalt devitalisering af tænderne, som udover den defekte emalje også påvirkes af manglende sekundærdentindannelse og hyppigt stor udstrækning af pulpa, hvilket øger risikoen for præparationsskade, hvis tilstrækkelige forholdsregler overfor dette ikke iværksættes i tilstrækkelig grad. Endvidere kræver de fleste keramiske materialer en vis materialetykkelse for at nedsætte risikoen for frakturer. Dette kan være vanskeligt at få plads til. Endelig ses hyppigt et tab af vertikal okklusal dimension, hvilket kan give store udfordringer og kræve, at bidhøjden øges for at kunne skabe plads til rekonstruktionsmaterialet (4).

Væsentlige udfordringer

Psykologiske udfordringer
Tandhypersensitivitet
Misfarvninger af tænder
Reduceret emaljebinding
Høj risiko for devitalisering
Reduceret plads mellem tænder
Tab af bidhøjde (reduceret vertikal okklusal dimension)
Åbent bid

Tabel 1. Hyppigt rapporterede restorative udfordringer for tandbehandling af tandsæt med amelogenesis imperfecta.

Table 1. Frequent reported restorative challenges for dental therapy of set of teeth with AI.

Kasus med amelogenesis imperfecta

Flere af de rekonstruktive udfordringer kan illustreres i en AI-kasus (Fig. 1-4). AI var diagnosticeret i børnetandplejen i Danmark og forårsagede udover diskoloration af tænderne også udtalt hypersensitivitet, hvilket resulterede i, at patienten tidligt i børnetandplejen blev behandlet med kompositte plastfyldninger, resin, topisk fluorapplikation samt intensiv oral hygiejneinstruktion. Idet emaljebindingen var reduceret, fik patienten udskiftet plastfyldningerne adskillige gange, mens hun gik i børnetandplejen, og da hun var klar til ortodontisk regulering af tænderne for at korrigere hendes malokklusion, var compliance kompromitteret, og patienten udeblev fra den planlagte ortodontiske behandling. Patienten var udmattet og træt af tandbehandlingen, som ikke umiddelbart førte til nogen forbedring af hendes udseende. Dette førte til, at vi reorganiserede rehabiliteringsplanen af hendes tænder, idet det ortodontiske apparatur blev seponeret, og der blev i stedet udført en kroneforlængelse af de tilbageværende tandstubbe (Fig. 2). Keramiske kroner i en ny, forøget bidhøjde (Fig. 3) blev iværksat, da patienten var 17 år, og hendes vækst var stoppet vurderet ud fra højdemål og håndrøntgen.

HYPODONTI OG OLIGODONTI

Patienter med genetisk forårsagede tandmangler, der kan føre til varig funktionsnedsættelse, behandles i regionale centre i Danmark. Den initiale behandling udføres dog i den kommunale børnetandpleje i et samarbejde med den lokale specialtandlæge i ortodonti og en tandlæge fra det regionale center. De fleste patienter behandles primært med tandregulering, men for de patienter, hvor protetisk behandling med keramiske kroner vurderes nødvendig, foretages disse som udgangspunkt så sent som muligt i forhold til patientens vækst og compliance. Oral rehabilitering med implantatunderstøttede rekonstruktioner er den hyppigste behandling, idet man som udgangspunkt ikke ønsker at påføre de tilbageværende tænder skader og pladsforhold, samt placeringen af implantatet har vist sig at være afgørende for ►

Tandsæt med amelogenesis imperfecta

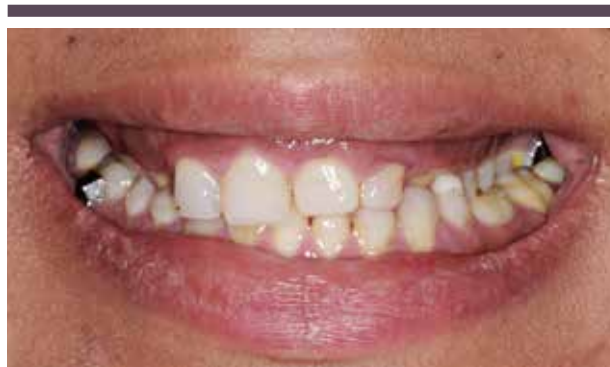

Fig. 1. Tandsæt med amelogenesis imperfecta (hypoplastiske type) behandlet med plastrestaureeringer i børnetandplejen.

Fig. 1. Dentition with amelogenesis imperfecta (hypoplastic phenotype) treated with composite restorations in the Danish Public Dental Health Service for children.

Kronestubforlængelse af overkæbetænder

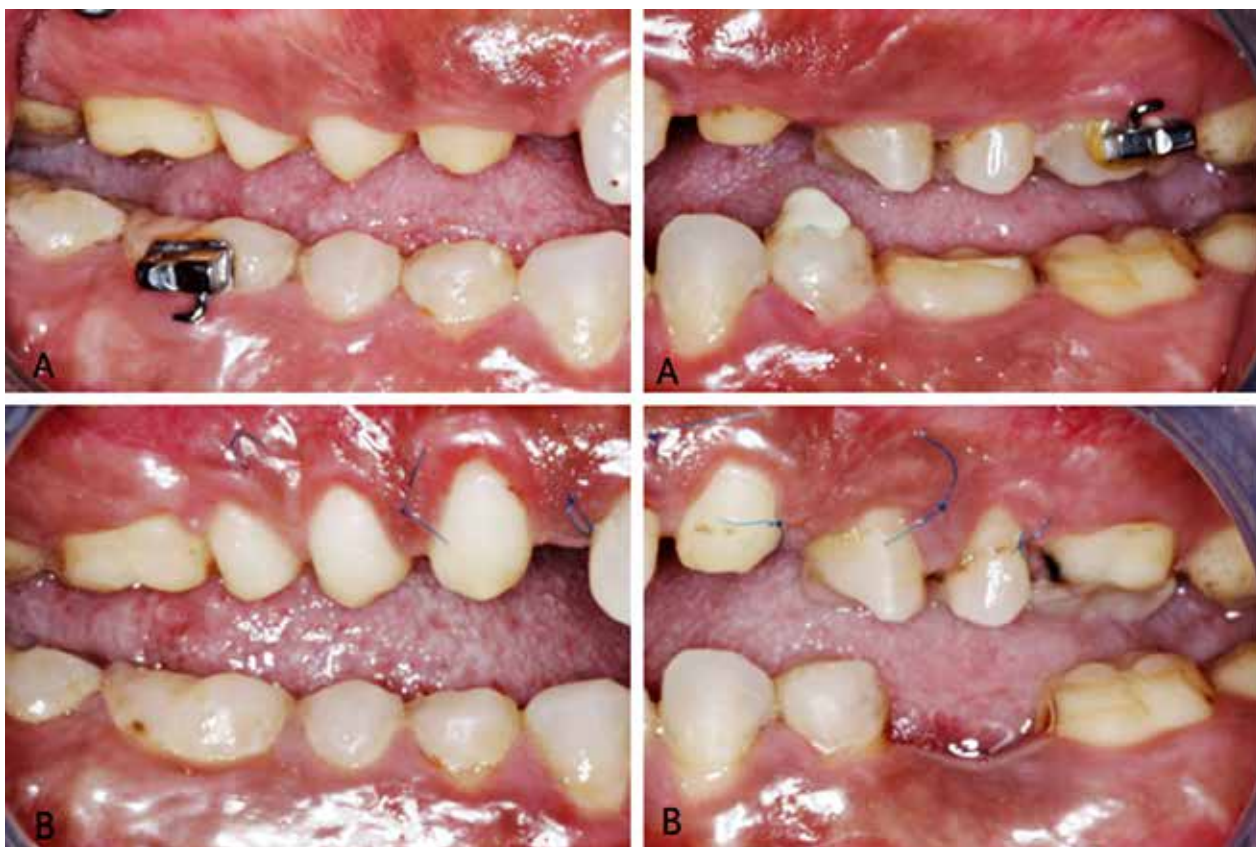

Fig. 2. Kronestubforlængende kirurgi foretages af overkæbetænder.
Fig. 2. Crown lengthening surgery in the upper jaw.

Bidhævning 4 mm

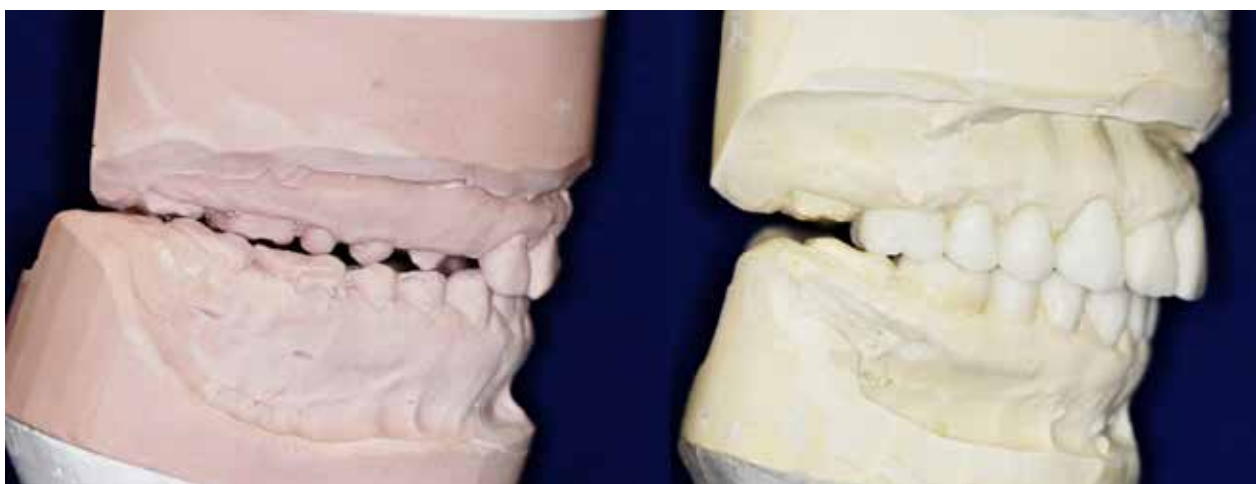

Fig. 3. Bidhøjden øges med 4 mm illustreret med en voksopmodellering af det ønskede resultat.
Fig. 3. The vertical occlusal dimension is increased by 4 mm.

Før og efter lithium-disilikat-kroner cementeret med plastcement

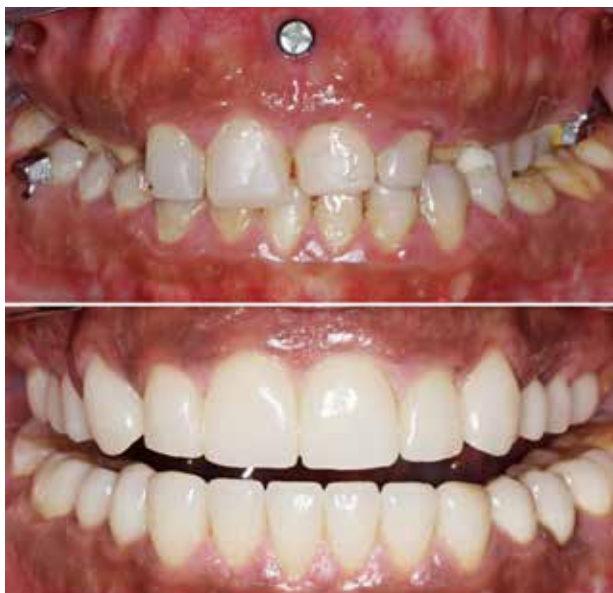

Fig. 4. Før (øverst) og efter (nederst) oral rehabilitering med lithiumdisilicat-baserede kroner (IPS e.max® Press) cementeret med adhæsiv (Multilink®) cement.

Fig. 4. Before (upper) and after (lower) oral rehabilitation with lithium-disilicate crowns cemented with Multilink® resin cement.

succesen af den udførte behandling (5). Oligodontitilfældene, hvor mindst seks tandanlæg udover visdomstænderne ikke er dannet, udgør en stor udfordring, og behandlingskoordineringen mellem de behandlende tandlæger er afgørende for behand-

Dreng med 13 tandagenesier

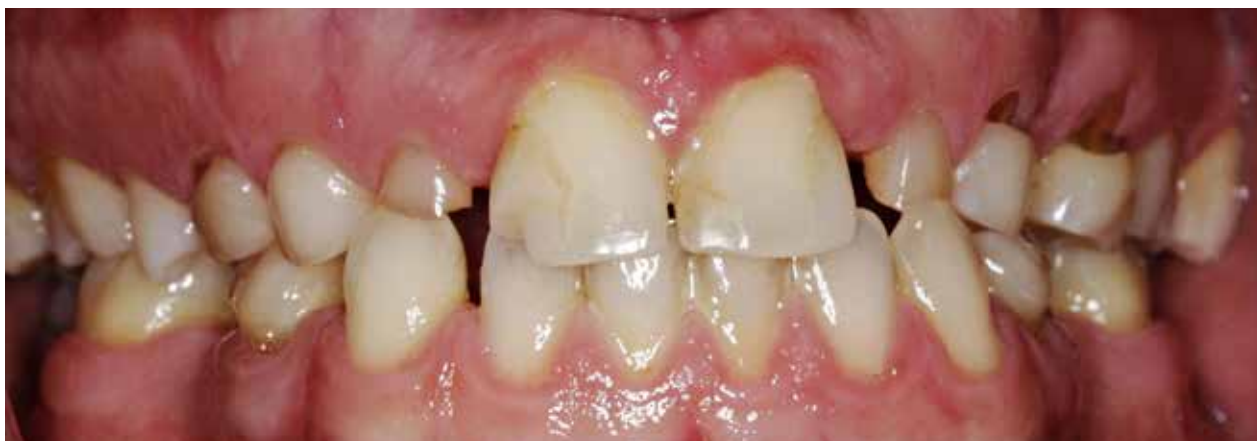

Fig. 5. En 25-årig dreng med agenesi af 15, 13, 12, 22, 23, 24, 25; 37, 35, 34, 44, 45, 47.

Fig. 5. A 25-year old boy with tooth agenesis 15, 13, 12, 22, 23, 24, 25; 37, 35, 34, 44, 45, 47.

Klinisk relevans

Keramiske materialer anvendes som tanderstatningsmateriale til såvel tand- som implantatunderstøttede rekonstruktioner. Valget mellem de forskellige keramiske restaureringstyper kan være vanskeligt især for unge patienter, hvor vi både ønsker lang holdbarhed og optimal æstetik.

lingsresultatet (5). De manglende permanente tandanlæg giver hyppigt anledning til kraftig atrofi af pars og processus alveolaris, hvorfor der hyppigt er behov for knogleopbygninger, førend implantater kan indsættes. Et af de centrale spørgsmål er, hvor mange implantater der skal indsættes for at understøtte de keramiske rekonstruktioner, og hvilke materialer som skal anvendes.

Kasus med oligodonti

Til illustration af dette beskrives en 25-årig mand, hvor det er lykkedes at bevare mange af de primære tænder ganske længe (Fig. 5). Hans forudgående behandling har begrænset sig til ortodontisk samling af 1 + 1, som også er udbygget med plast og retineret med en metaltråd palatinalt (Fig. 6). Som udgangspunkt forsøger vi at udsætte behandling med implantater så lang tid som muligt, da undersøgelser har vist, at implantatunderstøttede rekonstruktioner ikke holder evigt, men derimod er det vist, at komplikationsraten på protetiske rekonstruktioner understøttet af implantater faktisk er højere end af tandunderstøttede (6). I det anførte kasus er funktionen af primære tænder efterhånden så dårlig, at en større behandling må iværksættes. Patienten får i første omgang indsat en provisorisk akrylprotese til immediat erstatning af de primære tænder i overkæben. Protesen bliver underforet og tilpasses i ▶

Implantater med helingsabutment *in situ*

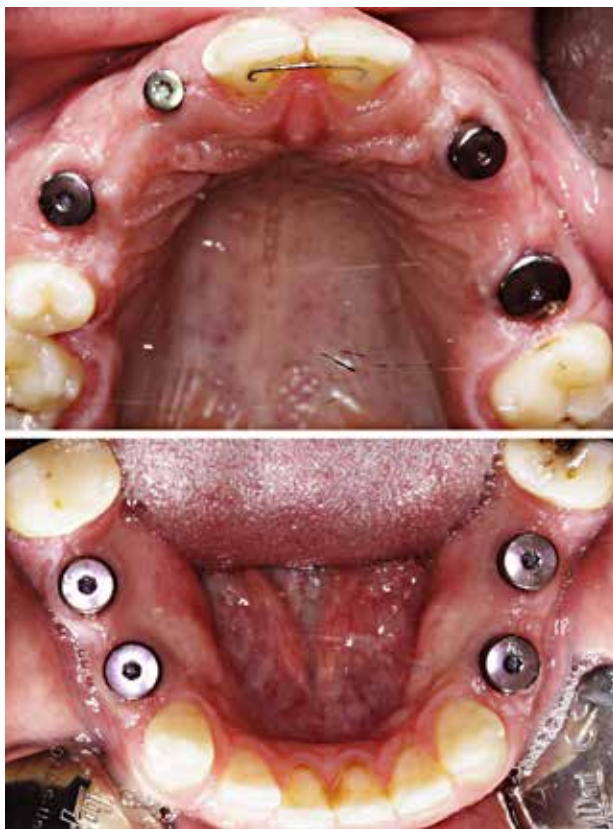


Fig. 6. Implantater placeret i regio 14, 12, 23, 25, 34, 35, 44, 45.
Fig. 6. Implants placed in regio 14, 12, 23, 25, 34, 35, 44, 45.

forbindelse med implantatindsættelserne. Til erstatning af de 13 tandagenesier vurderes det, at man kan begrænse implanta-tindsættelsen til to implantater i hver kvadrant (Fig. 7), således at der kan fremstilles implantatunderstøttede metalkeramiske, skrueretinerede broer: 14, 13, 12 22, 23, 24, 25 og kroner 34, 35; 44, 45 (Fig. 8). Alle rekonstruktionerne i overkæben fremstilles i Co-Cr veenered med Duceram Kiss porcelæn fra Degudent. I underkæben er de implantatunderstøttede kroner en skrue-cementeret løsning, hvor porcelænet er cementeret ekstraoralt på Cares Ti abutment forudgået af forbehandling med Rocatec og MonoBond plus, derefter cementeret med Multilink Hybrid Abutment HO fra Ivoclar. Årsagen til, at metalkeramiske rekonstruktioner blev valgt fremfor fuldkeramiske kroner, var broernes kurvede forløb, og for broen i venstre side ekstensionsledet i regio 22 mesialt for implantatet indsat i regio 23. Såvel kurvatur som ekstensionsled medfører øget moment på rekonstruktionen. For at få tilstrækkeligt højde i approximal-områderne og tilstrækkeligt plads til tanderstatningsmateriale udformes en bidhævning på 3-4 mm i fronten. I første omgang pålægges komposit plast oralt på 11 og 21 samt okklusalt på 36 og 46, hvorefter akrylprotesen tilpasses. Efter seks måneder præpareres til kroner på 11 og 21. Disse fremstilles i lithiumdisilikat (IPS e.max® Press, Ivoclar Vivadent, Liechtenstein) og cementeres med Multilink® Automix. Cementeringen forudgås af indvendig behandling af lithiumdisilikatkronerne med 5 % hydrofluorid acid i 20 sekunder og skylles grundigt med vand samt tørres, efterfulgt af Monobond® Plus behandling i 60 sekunder. Tandstubbene behandles med Multilink® Primer A/B i 30 sekunder. On-lays på 36 og 46 fremstilles i monolitisk traditionel zirconia (NexxZr™, Sagemax, USA) og cementeres med Variolink® transparent. On-lays er blevet sandblæst hos teknikker og forbehandles også med Monobond® Plus inden ce-

Kroner og broer posteriort i metalkeramik, centrale incisiver i lithium-disilikat og *on-lays* i monolitisk zirconia

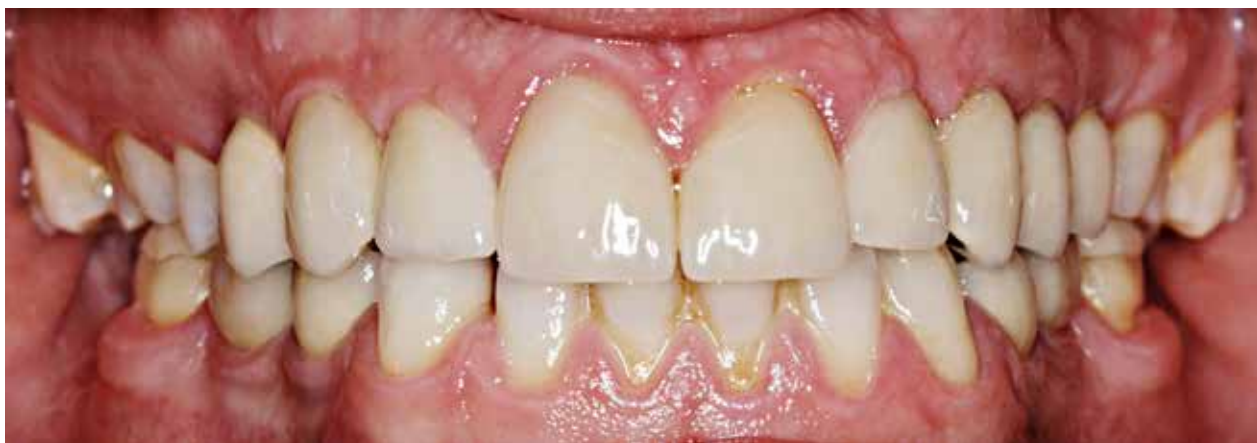

Fig. 7. Implantatunderstøttede broer 14, 13, 12; 22, 23, 24, 25 og kroner 34, 35; 44, 45 er porcelæn veneered Co-Cr, mens kronerne 11 og 21 er lithium-disilikat (IPS e.max® Press, Ivoclar Vivadent, Liechtenstein). *On-lays* på 36 og 46 er fremstillet i monolitisk traditionel zirconia (NexxZr™, Sagemax, USA).

Fig. 7. Implant-supported FDP's 14, 13, 12; 22, 23, 24, 25 and single crowns 34, 35; 44, 45 is feldspathic ceramic veneered on Co-Cr, whereas the crowns 11 and 21 are lithium-disilicate (IPS e.max® Press, Ivoclar Vivadent, Liechtenstein). *On-lays* on 36 and 46 is performed in monolithic traditional zirconia (NexxZr™, Sagemax, USA).

Før og efter oral rehabilitering

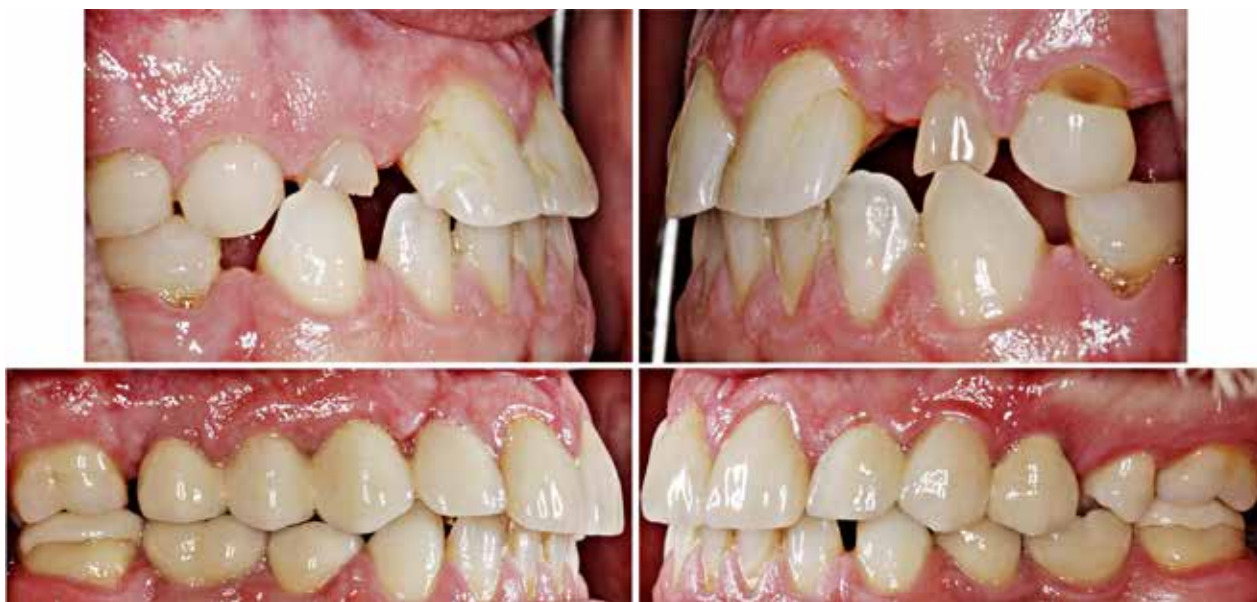

Fig. 8. Svarende til Fig. 7, men set fra siden før (øverst) og efter behandling (nederst) med de tandfarvede kroner og broer.

Fig. 8. Corresponding to Fig. 7. Dentition before (above) and after (below) oral rehabilitation.

mentering. Denne kasus er et eksempel på anvendelse af ganske mange forskellige keramiske materialer på samme patient med behov for forskellige typer af protetiske rekonstruktioner.

Kasus med hypodonti

Selvom kompleksiteten i behandlingerne hyppigt stiger med antallet af manglende tænder, kan man godt være i tvivl om, hvilke materialer der bør anvendes i en kasus, hvor kun en enkelt tand skal erstattes. Som et eksempel på dette kan gives en kasus, hvor tandanlægget i regio 43 mangler, og der er blevet indsat et implantat med et helingsabutment i regio 43 (Fig. 9). Antagonisten udviser let overeruption og begrænser den vertikale dimension og dermed pladsen til det keramiske materiale. Patienten ønsker den æstetisk mest optimale behandling med god prognose – hvad skal vi vælge? Det første spørgsmål er typisk valg af abutmenttype, skal det være et metallisk abutment eller et keramisk abutment? Vi har udført korttidsopfølgninger på anvendelse af keramiske abutments til enkelttandsrestaureringer med resultater lige så gode som på metalliske abutments (7,8). Nyere publikationer med op til 12 års opfølgning af keramiske abutments har dog modsat vore studier rapporteret om 7-18 % frakturer af zirconia abutment (9,10). Dette understøttes af et prospektivt femårs studie, hvor man fremhæver, at specielt ved anvendelse af implantater med lille diameter skal man være varsom med anvendelse af keramiske abutments (11). Også i situationer med begrænset plads, som i det viste eksempel, kan det være kritisk at anvende zirconia abutment (12). Hvorvidt vi skal vælge en cementeret eller en skrueretineret krone, er afhængigt af rekonstruktionen. Mens vi ved brokonstruktioner så

Hypodonti og overeruption af antagonist

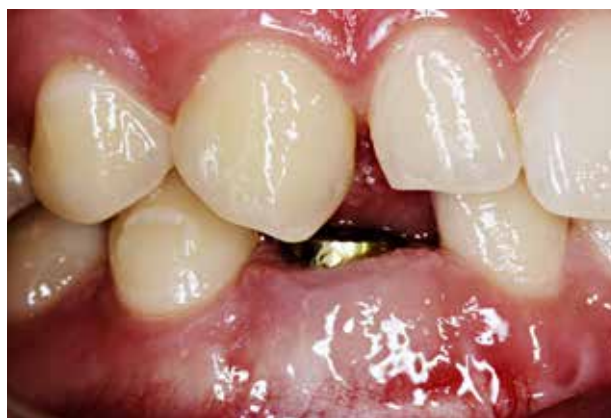

Fig. 9. Hypodonti og let overeruption af antagonist med reducerede pladsforhold for kronefremstilling regio 43.

Fig. 9. Hypodontia and slight overeruption of 13 reducing the space for a crown in regio 43.

vidt muligt altid anvender skrueretinerede rekonstruktioner, er det mere varierende for enkelttandsrestaureringer. Selvom der har været rapporteret flere biologiske komplikationer især som følge af cementoverskud omkring implantatunderstøttede cementrede enkelttandskroner (13,14), har et systematisk review, som sammenlignede de to typer af rekonstruktioner, fundet ▶

substantielt højere forekomst af tekniske komplikationer for skrue-retinerede enkelttandskroner end for cementerede (15). I det viste eksempel blev valgt en cementeret lagdelt zirconia krone (Fig. 10), som hyppigt giver et æstetisk godt resultat, men hvor en del studier indikerer hyppige chippings af det keramiske dækporcelæn (16). Dette har ført til udvikling af monolitiske, translucente zirconia uden behov for dækporcelæn, men der mangler stadig langtidsofølgninger af disse materialer *in vivo*.

TAK

Tandlæge Lennart Jakobsen, Specialklinikken i Oral Rehabilitering, Tandlægeskolen i København, har stået for behandlingen af den viste AI-kasus og takkes for det optagne billedmateriale.

Simon Storgård Jensen har foretaget implantatoperationerne på patienterne med agenesi.

Lars Pallesen har foretaget den kirurgiske kroneforlængelse på AI-patienten.

CCDent (København, DK), Bruuns Dental (København, DK) og Elysee Dental (Aarhus, DK) har udformet dentalteknikken. ♦

Polykrystallinsk lagdelt zirkoniakrone

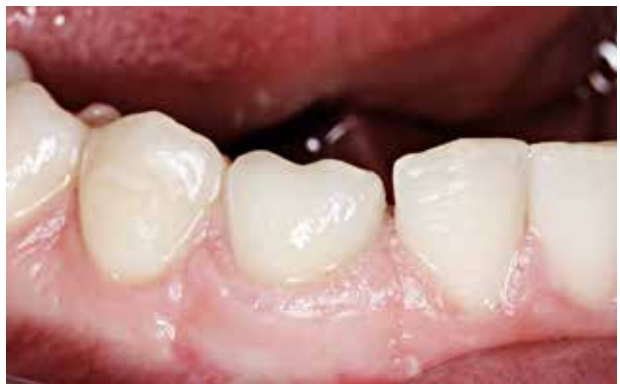

Fig. 10. Implantat-understøttet krone fremstillet i polykrystallinsk zirconia påbrændt dækporcelæn og cementeret til et Atlantis™ abutment.

Fig. 10. Implant-supported crown made in polycrystalline ceramic veneered with feldspathic ceramic and cemented on an Atlantis™ abutment.

ABSTRACT (ENGLISH)

CERAMIC IN CHALLENGING CLINICAL SITUATIONS

The Special-clinic for Oral Rehabilitation at the Dental School in Copenhagen provides oral rehabilitation of patients with tooth development and mineralization disturbances. Before this the young patients have gone through treatment planning and treatment in the Danish Public Health Service. The restorative treatments need have good functional prognoses

and aesthetic outcomes acceptable to the patient. This article considers which new ceramic materials can we use, and how much evidence we need, before we choose the material for young adult patients, where aesthetic and psychological aspects of the appearance means are essential for the patient. This will be discussed, drawing on three cases with different clinical challenges.

LITTERATUR

1. Poussette Lundgren G, Wickström A, Hasselblad T et al. Amelogenesis imperfecta and early restorative crown therapy: an interview study with adolescents and young adults on their experiences. *PLoS One* 2016;11:e0156879.
2. Saroglu I, Aras S, Oztas D. Effect of deproteinization on composite bond strength in hypocalcified amelogenesis imperfecta. *Oral Dis* 2006;12:305-8.
3. Faria-e-Silva AL, De Moraes RR, Menezes Mde S et al. Hardness and microshear bond strength to enamel and dentin of permanent teeth with hypocalcified amelogenesis imperfecta. *Int J Paediatr Dent* 2011;21:314-20.
4. Patel M, McDonnell ST, Iram S et al. Amelogenesis imperfecta – lifelong management. *Restorative management of the adult patient. Br Dent J* 2013;215:449-57.
5. Worsaae N, Jensen BN, Holm B et al. Treatment of severe hypodontia-oligodontia – an interdisciplinary concept. *Int J Oral Maxillofac Surg* 2007;36:473-80.
6. Pjetursson BE, Thoma D, Jung R et al. A systematic review of the survival and complication rates of implant-supported fixed dental prostheses (FDPs) after a mean observation period of at least 5 years. *Clin Oral Implants Res* 2012;23 (Supp 6):22-38.
7. Hosseini M, Worsaae N, Schiødt M et al. A 1-year randomised controlled trial comparing zirconia versus metal-ceramic implant supported single-tooth restorations. *Eur J Oral Implantol* 2011;4:347-61.
8. Hosseini M, Worsaae N, Schiødt M et al. A 3-year prospective study of implant-supported, single-tooth restorations of all-ceramic and metal-ceramic materials in patients with tooth agenesis. *Clin Oral Implants Res* 2013;24:1078-87.
9. Ferrari M, Tricarico MG, Cagidiaco MC et al. 3-Year Randomized Controlled Prospective Clinical Trial on Different CAD-CAM Implant Abutments. *Clin Implant Dent Relat Res* 2016;18:1134-41.
10. Fabbri G, Fradeani M, Dellificorelli G et al. Clinical evaluation of the influence of connection type and restoration height on the reliability of zirconia abutments: a retrospective study on 965 abutments

with a mean 6-year follow-up. *Int J Periodontics Restorative Dent* 2017;37:19-31.

11. Nilsson A, Johansson LA, Lindh C et al. One-piece internal zirconia abutments for single-tooth restorations on narrow and regular diameter implants: A 5-year prospective follow-up study. *Clin Implant Dent Relat Res* 2017;19:916-25.
12. Sailer I, Asgeirsson AG, Thoma DS et al. Fracture strength of zirconia implant abutments on narrow diameter implants with internal and external implant abutment connections: A study on the titanium resin base concept. *Clin Oral Implants Res* 2018;29:411-23.
13. Linkevicius T, Vindasiute E, Puišys A et al. The influence of the cementation margin position on the amount of undetected cement. A prospective clinical study. *Clin Oral Implants Res* 2013;24:71-6.
14. Kappel S, Eiffler C, Lorenzo-Bermejo J et al. Undetected residual cement on standard or individualized all-ceramic abutments with cemented zirconia single crowns – a prospective randomized pilot trial. *Clin Oral Implants Res* 2016;27:1065-71.
15. Sailer I, Muhlemann S, Zwahlen M et al. Cemented and screw-retained implant reconstructions: a systematic review of the survival and complication rates. *Clin Oral Implants Res* 2012;23 (Supp 6):163-201.
16. Zembic A, Philipp AO, Hammerle CH et al. Eleven-year follow-up of a prospective study of zirconia implant abutments supporting single all-ceramic crowns in anterior and premolar regions. *Clin Implant Dent Relat Res* 2015;17 (Supp 2):e417-26.